

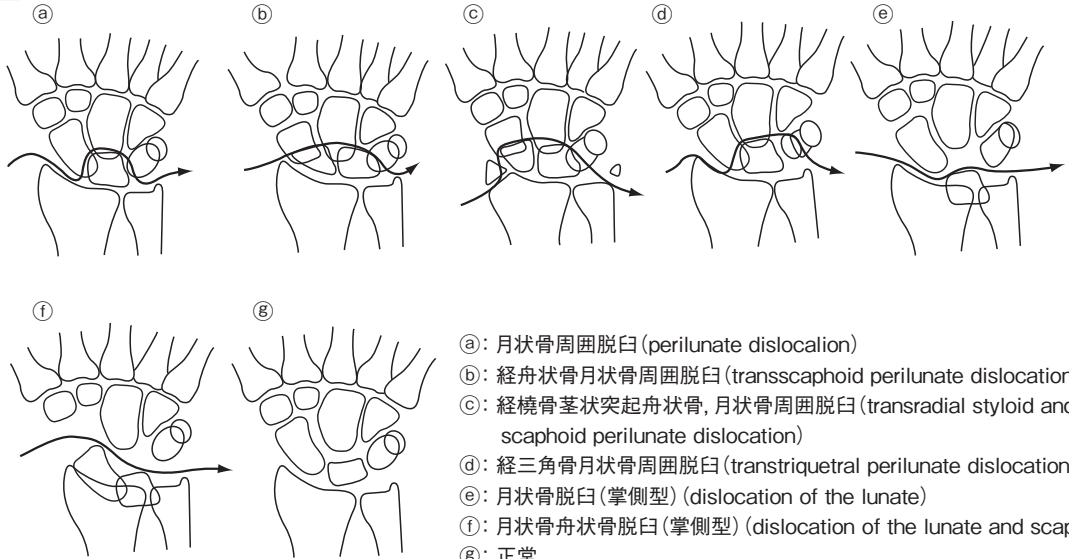
正誤表 1

「日本整形外科学会専門医試験筆答試験問題の解説 第2集」(2011年11月20日発行第1版第1刷)の第20回問96の注1の図(272頁)および注2の図(273頁)に誤りがございましたので、下記の通り訂正し、お詫び申し上げます。

【正】

(1)注1の図修正点：g図の月状骨の上下幅を小さくしました。

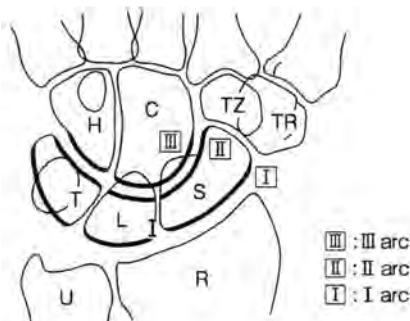
注 1



月状骨脱臼・月状骨周囲脱臼の分類(文献1.より改変)

(2)注2の図修正点：Gilulaの上下のarcを太くしました。またarcの名称をlesser arc→II arc, greater arc→I arcと訂正させていただきました。III arcを新たに加えました。

注 2



Gilula line(文献1.より改変)

注2の図の修正に伴い、本文273頁上から7行目「誤解答肢e」の文章を下記の通り訂正させていただきます。

【誤】 e. 手根中央関節脱臼(この脱臼では注2のLのみだれがみられるが提示症例にはない)

【正】 e. 手根中央関節脱臼(この脱臼では注2のGilulaのII: II arcとIII: III arcの間に配列の乱れがみられるが、提示症例にはない)

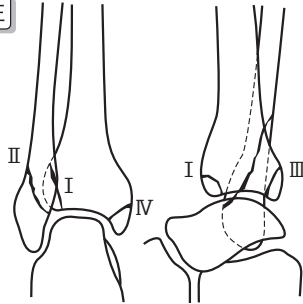
2012年1月20日 金原出版株式会社

正誤表 2

「日本整形外科専門医試験筆答試験問題の解説 第2集」(2011年11月20日発行第1版第1刷)の第19回問102の注の図(130頁)に誤りがございましたので、下記の通り訂正し、お詫び申し上げます。

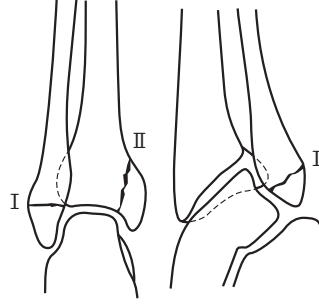
【正】色文字部分が訂正箇所となります。

注



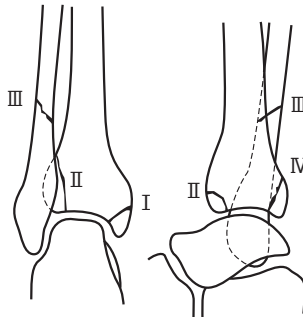
回外外旋骨折 (supination-external rotation-fracture)

- I : 前脛腓靭帯の断裂
- II : 腓骨の斜後上方に向かう骨折
- III : 脛骨後果の裂離骨折
- IV : 三角靭帯の断裂, 内果の骨折



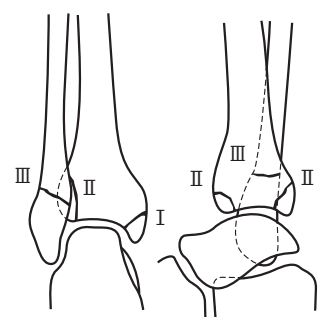
回外内転骨折 (supination-adduction-fracture)

- I : 踵腓靭帯, 距腓靭帯の断裂, 外果の骨折
- II : 内果の斜方向ないしは垂直方向の骨折



回内外旋骨折 (pronation-external rotation-fracture)

- I : 内果の横骨折, まれに三角靭帯の断裂
- II : 前脛腓靭帯の小骨片裂離を伴った断裂
- III : 腓骨の捻転骨折(高位)
- IV : 後脛腓靭帯の断裂, 後果の骨折



回内外転骨折 (pronation-abduction-fracture)

- I : 内果骨折, 三角靭帯断裂
- II : 小骨片裂離を伴う前脛腓靭帯断裂, 後果骨折, 後脛腓靭帯断裂
- III : 腓骨果上部斜骨折

Lauge-Hansen の分類
(文献 3. より改変)

2013年3月6日 金原出版株式会社